Aus dem pathologischen Institut des Krankenhauses
München-Schwabing.

Über die linksseitige Lage der Vena cava superior.

Inaugural-Dissertation

zur

Erlangung der Doktorwürde in der gesamten Medizin

verfaßt und einer Hohen
medizinischen Fakultät der

Bayer. Ludwig-Maximilians-Universität zu München

vorgelegt von

Lisa Grashey
aus München.

München 1927
Universitäts-Buchdruckerei von Dr. C. Wolf & Sohn

Aus dem pathologischen Institut des Krankenhauses
München-Schwabing.

Über die linksseitige Lage der Vena cava superior.

Inaugural-Dissertation

zur

Erlangung der Doktorwürde in der gesamten Medizin

verfaßt und einer Hohen
medizinischen Fakultät der

Bayer. Ludwig-Maximilians-Universität zu München

vorgelegt von

Lisa Grashey
aus München.

München 1927
Universitäts-Buchdruckerei von Dr. C. Wolf & Sohn

Gedruckt mit Genehmigung der Medizinischen Fakultät der Universität zu München.

R. UNIV.
BIBLIOTHEEK
LEIDEN

Im Pathologischen Institut des Krankenhauses München-Schwabing wurde voriges Jahr bei einer Sektion als Zufallsbefund eine linksseitige Vena cava superior gefunden bei völligem Fehlen der normalerweise rechts gelegenen Vena cava superior, eine Anomalie, die wegen ihrer großen Seltenheit erwähnenswert erscheint. Auch Mißbildungen, welche wie diese keinen störenden Einfluß auf das physiologische Geschehen im Körper haben, sind von wissenschaftlichem Interesse und zwar deshalb, weil sie Anhaltspunkte für die Entwicklungsgeschichte geben. Anomalien, welche eine gewisse Regelmäßigkeit der Anordnung zeigen, die auch in dem zu schildernden Falle wiederkehrt, beweisen außerdem, daß sie eine gemeinsame Ursache haben und nicht von einer zufälligen Einwirkung abhängig sind, und jeder weitere Fall hilft uns, dieser Ursache näher zu treten.

Die Lehre von den Körpermißbildungen und die Entwicklungsgeschichte fördern und unterstützen sich aber gegenseitig. Es ist deshalb zum Verständnis von Abnormitäten die Kenntnis der normalen Entwicklung von großer Wichtigkeit. Sie gibt uns einen Anhaltspunkt für die Art und den zeitlichen Eintritt der Störung. Ich möchte deshalb einen kurzen Hinblick auf die Entstehung der großen Körpervenen vorausschicken.

Wie wir im Aufbau der Lebewesen überhaupt symmetrische Formen vorherrschend finden, so werden auch die großen Venenstämme zunächst ganz symmetrisch angelegt und zwar münden in das Herz im ersten Embryonalmonat rechts wie links eine Vena cardinalis superior (oder anterior) mit dem Blut der oberen Körperhälfte und eine Vena cardinalis inferior (oder posterior), die von der unteren Körperhälfte kommt. Sie vereinigen sich beiderseits zu einem kurzen, in den Sinus venosus einmündenden Stamm, dem Ductus cuvieri, der hinter

dem Herzen beiderseits herabsteigt. In den Sinus venosus münden außerdem die Vena umbilicalis, die von der Placenta kommt, und die Vena vitellina aus dem Dottersack. Der Sinus venosus selbst stellt beim Embryo von 10 mm Rückenlänge ein hufeisenförmiges Gebilde dar, das der Hinterwand des noch einheitlichen Vorhofes des Herzens innig anliegt. Seine freien Schenkel oder Hörner ziehen von dem Mittelstück aus an den Wänden der beiden Vorhofhälften hinauf und stellen die beiden Ductus cuvieri dar. Die als kleine Lebervene etwas später entstehende unpaare Vena cava inferior primitiva mündet etwas oberhalb des Mittelstückes in die hintere Wand des rechten Sinushorns. Das ist das erste Abweichen von der ursprünglich symmetrischen Anlage. Das rechte Sinushorn entwickelt sich demzufolge natürlich mächtiger als das linke. Es liegt der Vorhofwand fester an und bald wird sein unterer Teil allmählich in die hintere Vorhofwand einbezogen. Die Vena cava inferior primitiva steht durch kleine Äste mit den oben erwähnten hinteren Kardinalvenen in Verbindung. Diese Anastomosen werden immer stärker, das Blut aus den hinteren Kardinalvenen wählt den direkter führenden Weg durch das neue Gefäß, und jene werden in ihrem dem Herzen zu gelegenen Abschnitt zu unbedeutenden Gefäßen reduziert, den späteren Venae azygos und hemiazygos. Erstere (rechts) gewinnt die Überhand über letztere, indem sie mittels einer Anastomose einen großen Teil des Blutes aus ihr aufnimmt. Die Vena hemiazygos verliert daraufhin durch Obliteration meist ihre Mündung in den linken Ductus cuvieri und bleibt nur manchmal als dünnes Gefäßchen, die Vena hemiazygos accessoria, bestehen.

Es entsteht eine weitere Verschiebung der symmetrischen Verhältnisse dadurch, daß sich die rechte hintere Kardinalvene direkt in die Vena cava inferior fortsetzt, während die linke mehr abseits verläuft, dadurch weniger beansprucht wird und sich nach Abgabe einer weiteren Anastomose kranialwärts allmählich zurückbildet. So ist die Anordnung der unteren Venenstämme entstanden, die wir beim fertig entwickelten Individuum finden.

In die unteren Kardinalvenen mündeten ursprünglich auch die Venae sublaviae. Sie „wandern" aber bei der embryonalen Kaudalwärtsverschiebung des Herzens auf die Venae cardinales superiores über. Diese sind auch ursprünglich ganz symmetrisch angelegt. Beiderseits vereinigen sich eine Vena jugularis externa und interna zur Vena jugularis communis und bilden zusammen mit der Vena subclavia die Vena cava superior. Diese verläuft auf beiden Seiten nach abwärts und geht in die Sinushörner über. Die linke zieht dabei medialwärts am Aortenbogen vorbei und biegt kaudal von diesem lateralwärts um, dann zieht sie, das linke Sinushorn darstellend, auf der oberen und hinteren Wand des linken Vorhofes herab zum Sulcus coronarius. An der Stelle, an der das linke Sinushorn in das Querstück übergeht, mündet die Vena coronaria magna. Dabei liegt ihr Endstück in derselben Horizontalen wie das Sinusmittelstück und erscheint geradezu als direkte Fortsetzung desselben. So liegen die Verhältnisse bis zum Ende des zweiten Fötalmonats. Bald bildet sich an der Stelle, wo die Vena subclavia in die Vena jugularis communis einmündet, eine Anastomose zwischen beiden Venae cavae superiores, die von links oben nach rechts unten zieht. Gleichzeitig zeigt sich eine allmähliche Rückbildung desjenigen Abschnittes der linken oberen Hohlvene, der zwischen der Einmündungsstelle dieser Anastomose und dem Herzen gelegen ist. Wir finden also im oberen wie im unteren Hohlvenengebiete ein schon frühzeitig beginnendes Überwiegen der rechten Seite über die linke.

Bei einem Embryo im Anfang des sechsten Monats zeigt sich die Vena cava superior sin. schon völlig verschwunden bis auf einen fibrösen Strang, der auf Lebensdauer als Lig. venae cavae in einer Perikardialfalte liegt. Im kaudalen Abschnitt geht dieser Strang in eine kleine durchgängige Vene, die Vena post. atrii sin. über, welche in den Sinus coronarius mündet. Dieser stellt die bleibende linke Hälfte des ursprünglichen Sinusquerstücks dar und nimmt außer der Vena magna coronaria cordis noch einige kleine Herzvenen auf. Die Anastomose wird zur Vena anonyma sin., die das Blut aus der linken oberen Körperhälfte in die rechte Vena cava superior überführt und somit mit

dieser zusammen die linke obere Hohlvene ersetzt. Die rechte Venenanlage bleibt in ihrem ganzen Verlauf erhalten als Vena jugularis d., Vena anon. d. und Vena cava superior. Zu ihr gehört auch der obere Teil des rechten Sinushorns (rechten Ductus cuvieri). Sein unterer Teil wurde, wie erwähnt, in den rechten Vorhof einbezogen. Durch dieses Aufgehen in die Vorhofswand bildete sich die getrennte Einmündung der Vena cava superior und der Vena cava inferior. Zwischen der Einmündungsstelle des Sin. coronarius und der Vena cava superior schneidet ein Sporn von außen nach innen in die rechte Sinusklappe ein und zerlegt sie in eine Valvula venae cavae (Eustachii) und eine Valvula sin. coronarii. (Thebesii.)

Diese Verhältnisse finden wir bei der großen Mehrzahl der Menschen und wir bezeichnen sie deshalb als normal. Wenn die normale Entwicklung aber an irgend einer Stelle gehemmt wird, sodaß entweder Gefäße, welche verschwinden sollen, erhalten bleiben, oder Gefäße, welche normalerweise persistieren, sich zurückbilden, oder andere, welche relativ spät auftreten, gar nicht zur Entwicklung kommen, so entstehen Gefäßanomalien, die wir unter dem Namen Hemmungsmißbildungen zusammenfassen. Im ersten Falle ist die Ursache meist in dem Verschluß oder der Verengerung einer normalen Bahn zu suchen, sodaß der Blutstrom sich andere Wege suchen mußte; im zweiten und dritten Falle liegt meist als Grund das Gangbarbleiben oder Gangbarwerden einer abnormen Bahn vor, die die normale Bahn entbehrlich machte und zur Rückbildung veranlaßte oder ihre Neubildung unnötig machte. Für diese Ursachen sind wieder Gründe zu suchen, und diese bestehen meist in einer von der Norm etwas abweichenden Lage der Gefäße, die dann für den Weg des Blutes günstiger oder ungünstiger wurde.

Die Anomalien im Bereich des Gefäßsystems sind überaus häufig Beim Herzen z. B. finden wir oft eine mehr oder weniger ausgeprägte Varietät, nämlich in der Bildung des Foramen ovale, das von einem Grübchen oder kleinen Loch bis zu einem großen Scheidewanddefekt in allen Abstufungen vorkommen kann. So können wir an jedem Abschnitt des Herzens und

Gefäßsystems Modifikationen und schwere Mißbildungen finden, die besonderes Interesse beanspruchen, wenn sie so angeordnet sind, daß sie den physiologischen Kreislauf stören durch Vermischung von arteriellem und venösem Blut.

Am häufigsten und mannigfaltigsten sind die Anomalien im Gebiet der Venen, deren Anlage von vornherein nicht so scharf festgelegt ist wie die der Arterien, verlaufen doch ihre distalen Äste fast bei jedem Menschen anders. Einige Beispiele von Mißbildungen der großen Venenstämme, die erhalten gebliebene frühere Entwicklungsstufen darstellen, will ich kurz erwähnen.

Sehr interessant ist ein Fall von Kollmann, der bei einem 28jährigen Mann die Venen in einem Stadium der frühesten embryonalen Anlage (achter Tag des Fötallebens) zeigte, indem in einen in den rechten Vorhof mündenden Sinus venosus rechts und links je eine Vena cardin. sup. und inf. mündete. Es war also noch nicht einmal die Vena cav. inf. angelegt. Einen weiteren Fall beschreibt Kollmann, bei dem die Vena cava inf. vollkommen fehlte, dagegen die beiden Venae cardin. inf. ganz erhalten geblieben waren, und als Vena azygos, bezw. hemiazygos das Blut der unteren Körperhälfte dem Herzen zuführten. Manchmal ist die erste Anlage der Vena cava inf. in Form einzelner Lebervenen vorhanden, die gesondert oder zu einem Stamm vereinigt in den rechten, manchmal auch in den linken Vorhof münden. Häufig sind Fälle beschrieben von sogenannter Verdoppelung der Vena cava inf. Diese stellen aber auch eine Form von persistierenden Venae card. post. (= inf.) dar, denn es wird ja die Vena cava inf. nur unpaar angelegt. Die Verdoppelung besteht deshalb auch in diesen Fällen nur kaudalwärts von der Einmündungsstelle der Vena mesent. sup., aufwärts wird das vereinigte Blut durch ein Gefäß, eben die Cava inf., dem Herzen zugeführt. Zwischen dem doppelten Venenast kann eine Queranastomose bestehen, sie kann auch fehlen. Ich erwähne dazu einige Fälle von Kollmann, einen Fall von Oberndorfer und einen von Hahn. Sie stellen das Stadium der Entwicklung dar, in dem sich schon die Anastomosen von den hinteren Kardinalvenen zu der neugebildeten Vena cava

inf. entwickelt haben. Es bildet sich daraufhin normalerweise die linke Kardinalvene zurück. Findet diese Rückbildung rechts statt links statt, dann resultieren die Fälle von sogen. linksseitiger Vena cava inf. Solche Fälle beschreiben Kollmann, Oberndorfer, v. Alten und Georg. Bei den Fällen von Oberndorfer und Georg zeigen sich gleichzeitig Abnormitäten in Lage und Form einer Niere. Hierher gehört auch ein von Mönckeberg erwähnter Fall, bei dem eine links verlaufende untere Hohlvene mit der persistierenden linken oberen Hohlvene vereinigt in den Sinus coron. einmündete, da die Vena cava inf. nur rudimentär in Form einzelner Lebervenen vorhanden war. Im Gebiete der Vena azygos und hemiazygos finden wir zahlreiche Variationen, da sich die kranialen Partien der Venae card. post. bei ihrer Reduktion sehr verschieden verhalten können. Auch kennen wir Mündungsanomalien im unteren Hohlvenengebiet, z. B. hat Cautley eine in den linken, arteriellen Vorhof mündende Vena cava inf. gefunden. Dieses Verhalten bringt natürlich eine Kreislaufstörung mit sich, ebenso die Einmündung von Lungenvenen in die Vena cava inf., die selten beobachtet wurde.

Gehen wir nun auf das obere Hohlvenengebiet über, so werden wir vielfach eine Übereinstimmung in der Art der Entwicklungsstörungen finden. Die häufigste Anomalie in diesem Abschnitt ist die Verdopplung der oberen Hohlvene, eine Mißbildung, von der Bauer 1898 schon 70 Fälle zusammenstellen konnte. Seither wurden noch mehrere Fälle erwähnt, und jedenfalls sind wegen der relativen Häufigkeit dieser Form nicht alle mitgeteilt worden. Unter einander zeigen die Fälle eine auffallende Übereinstimmung in ihrer Anordnung, was dadurch sehr verständlich ist, daß sie eine frühere Entwicklungsstufe darstellen. Einen typischen Fall beschreibt z. B. Wenzel Gruber folgendermaßen: „Beiderseits setzt sich aus der Vena subclavia und Vena jugularis eine Vena cava sup. zusammen. Die rechte hat ihren normalen Verlauf, die linke durchbohrt das Perikard ebenso wie die rechte, zieht dann an der lateralen Seite des linken Vorhofs herab, biegt im Sulcus coronarius nach rechts und mündet unterhalb des Ostiums der Vena cava

inf. in den rechten Vorhof. Sie nimmt bei ganz symmetrischer Anordnung ebenso wie die rechte Vena cava sup. eine Vena azygos auf. In der Nähe des Sulcus coron. erweitert sich die Vena cava sin. beträchtlich und nimmt die Herzvenen auf." Wie in diesem Fall fehlt meistens die Anastomose zwischen beiden Hohlvenen. In anderen Fällen hat sich aber der Verbindungsast gebildet und wir können ihn in allen Zwischenformen von einem dünnen Venenästchen bis zu einem Gefäß der normalen Stärke finden.

Verdoppelung der oberen Hohlvene ist häufig kombiniert mit anderen Bildungsanomalien. So beschreibt Marchand einen Fall von gleichzeitiger Verdoppelung im oberen Hohlvenengebiet und Ersatz der Vena cava inf. durch die Vena azygos, dabei Septumdefekt und teilweisem Situs inversus. Kombination mit sogen. Duplizität im unteren Hohlvenengebiet findet sich bei mehreren Fällen; z. B. bei einer von Große erwähnten Anomalie, bei der sich das Ventrikel- und Vorhofseptum und die Scheidewand im Truncus arteriosus comm. nicht gebildet hatten; außerdem bei Wenner in einem Fall mit gleichzeitiger Atresie des linken Ostium atrioventriculare und offenem Foramen ovale. Beim selben Individuum fand sich ein Wolfsrachen und eine ungelappte Lunge.

Ist die Duplizität der oberen Hohlvene mit Situs inversus kombiniert, dann ist die rechte Vene die abnorm persistierende (Fälle von Cooper, Marchessaux und Rokitansky). Es kann in diesem Falle ausnahmsweise das linke Gefäß in den linken (venösen), die atypische rechte Vene in den rechten (arteriellen) Vorhof münden, wie es Gruber in einem Falle erwähnt, bei dem sich auch Duplizität im unteren Hohlvenengebiete fand und außerdem die Lungenvenen in die rechte Cava sup. mündeten. Michaelsohn beschreibt einen Fall von Situs inversus mit hochgradigen Septumdefekten, wobei in den linken Vorhofsteil die Vena cava sup. sin. und Vena cava inf. mündete, rechts dagegen die Vena cava sup. dext. und eine weite Vene aus der Leber. Der gemeinsame Lungenvenenstamm mündete in die Vena cava sup. sin. Das betreffende Individuum hat mit diesen Anomalien 21 Jahre gelebt. Bei Situs solitus wurde

wiederholt gefunden, daß die linke Cava sup. direkt in den ihr zunächst liegenden linken Vorhof mündete; Bauer erwähnt schon acht derartige Fälle. Dabei mündet meist der Sinus coronarius mit den Herzvenen in den rechten Vorhof. Schütz beschreibt einen Fall von Duplizität, bei dem der die linke Hohlvene aufnehmende Sinus coronarius mit dem linken Vorhof in Form einer kleinen Öffnung an der Stelle kommuniziert, wo er direkt an der Vorhofshinterwand vorbeizieht. Selten mündet der Sinus coron. ganz in den linken Vorhof (Bauer, Beneke, Ott). Auch wurde der seltene Fall beobachtet, daß der Sinus coron. vollkommen fehlte (Mueller, Schröder).

Wie schon aus einigen erwähnten atypischen Fällen von Duplizität hervorgeht, sind diese manchmal mit abnormer Einmündung von Lungenvenen kombiniert. In dieser Art gibt es die verschiedensten Varietäten. Ich erwähne nur die Formen von Mündung des gemeinsamen Lungenvenenstammes oder eines Teiles desselben in die rechte oder linke Cava sup., in eine Anonyma oder Subclavia.

Wie im unteren Hohlvenensystem, so können wir auch im Gebiet der oberen Vena cava ein abnormes Prävalieren der linken Seite über die rechte finden, manchmal gleichzeitig in beiden Systemen. Von dem zuerst beschriebenen symmetrischen Bau der Mißbildung führt eine Reihe von Zwischenformen einerseits zur normalen Anlage, in der die linke Cava sup. vom Abgang der Anastomose zum Herzen zu obliteriert und die rechte das ganze Blut der oberen Körperhälfte führt, andrerseits zum Extrem der Norm, indem die rechte Cava sup. eine Reduktion erfährt bis zum völligen Schwund und das linke Gefäß ihre Aufgabe übernimmt. Zur ersten Reihe gehören die Fälle, bei denen die rechte Vena cava die Hauptmasse des Blutes führt und die linke als enger Verbindungsast zwischen linker Anonyma und Sin. coron. erhalten ist. Sie kann eine linksseitige Vena azygos dem Herzen zuführen oder ohne Funktion als rudimentäres Ästchen bestehen, durchgängig oder zum Teil obliteriert (zwei Fälle von Gruber). Hierher gehört auch ein von Schütz beobachteter, durch Septumdefekt komplizierter Fall, bei dem die linke obere Hohlvene nur mehr für

eine dünne Sonde durchgängig war, während sich die rechte normal verhielt. Die zweite Reihe umfaßt die Fälle mit einer mächtig entwickelten linken Hohlvene auf Kosten der rechten Cava sup., die die Hauptmasse ihres Blutes durch die Anastomose nach links hinüberschickt. Sie selbst führt den Rest des Blutes und nimmt die rechte Vena azygos auf, oder sie besteht nur als unbedeutendes, fast funktionsloses Ästchen. Diese Anordnung finden wir bei einem Fall von Große, bei dem an Stelle der rechten oberen Hohlvene ein ganz enges Gefäß vorhanden war, das von der rechten Lunge her mehrere Lungenvenen aufnahm. Gleichzeitig bestand eine Verbindung dieser Vereinigungsstelle mit dem linken Vorhof durch eine gemeinsame Lungenvene. Höhere Grade von Reduktion zeigten die Fälle von Stephen Mackenzie und von Charles, die später erwähnt werden sollen.

Als Zwischenformen zwischen doppelter und einfacher Vena cava sup. sind auch jene Fälle zu erwähnen, bei denen die linke Cava sup. erhalten und durchgängig ist, der linke Ductus cuvieri aber an seiner Mündung in den rechten Vorhof verschlossen ist. Das Blut aus der Vena coronaria cordis und den anderen in den linken Ductus cuvieri (Sinus coron.) mündenden Herzvenen muß deshalb durch die Vena cava sup. sin. rückläufig in die Vena anonyma sin. und durch die rechte Vena cava sup. in den rechten Vorhof gelangen. (Fälle von Le Cat 1738, Gruber 1885, Schröder 1911 und Beyerlein 1914.) Le Cat schreibt, daß „sich bei einem achtjährigen Kinde die in einen Stamm vereinigten Herzvenen in die linke Vena subclavia ergossen, ohne in den rechten Vorhof einzutreten". Es kommt als vermittelndes Gefäß nur eine persistierende Vena cava sup. sin. in Frage. Gruber erwähnt folgende bei einem Erwachsenen gefundene Abnormität: Das Herz war gesund. Aber im rechten Vorhof fehlte die Mündung für den Sinus comm. venarum cardiac., alo auch für die persistierende Vena cava sup. sin. An ihrer Stelle findet sich nur eine ovale Grube in der Vorhofswand, die in einen Blindsack führt. Weder hier noch am Endstück des Ductus cuv. findet sich eine Spur von Abnormität, die den Verschluß erklären würde, z. B. als Folge

einer fötalen oder späteren Erkrankung. Die linke obere Hohlvene nimmt den Verlauf, der ihrer embryonalen Anlage entspricht und der bei den Mißbildungen immer wiederkehrt. In die beiden oberen Hohlvenen münden je eine Azygos. Der Blutstrom fließt in der Vena cava sup. sin. kranialwärts und diese stellt somit den Abführungskanal für die Herzvenen und die Vena azygos sin. dar. Beyerlein fand ähnliche Verhältnisse bei einem $1^1/_4$jährigen Kind: Es bestehen zwei obere Hohlvenen, die in Zusammensetzung und Verlauf den anderen Fällen entsprechen, jedoch ist auch hier die Mündung des Sinus coron. geschlossen und es fließt, wie beim vorigen Fall, das Blut aus den Herzvenen durch die Cava sup. sin. vom Herzen weg in die Vena anonyma sin. ein. An Stelle des Coronarostiums in den rechten Vorhof befindet sich, von innen gesehen, nur eine flache, völlig geschlossene Grube mit stark ausgebildetem Chiarischem Retikulum. Auch hier keine Zeichen einer pathologischen Veränderung. Keine sonstige Mißbildung an Herz und Gefäßen. Einen ganz analogen Fall erwähnt Schröder: Einmündungsstelle des Sinus coron. in den rechten Vorhof vollkommen verschlossen, von dort aus nur eine kleine, blindsackartige Ausbuchtung, außerdem an der Mündungsstelle eine wohlausgebildete Valvula Thebesii. Die Herzvenen münden in den Sinus coron. und verlaufen durch die persistierende Vena cava sup. sin. vom Herzen weg in die Anonyma sin.

Es fehlen nun noch die Fälle, bei denen die rechte Vena cava sup. ganz obliteriert ist wie normalerweise die linke und statt ihr die Vena cava sup. sin. den ganzen Blutstrom aus Kopf und oberen Extremitäten dem Herzen zuführt, ja eventuell noch einen Teil des Blutes aus der unteren Körperhälfte durch die Vena azygos aufnimmt. Diese Fälle sind ziemlich selten und es sind bis jetzt erst 15 veröffentlicht worden. Sie zeigen im allgemeinen, was besonders Bauer hervorhebt, eine auffallend einheitliche, typische Anordnung, wie wir sie für die Vena cava sup. sin. auch bei gleichzeitig bestehender dextra fanden. Ihr Verlauf ist nach Gruber und Bauer folgender: Die Vena anonyma sin. ist kurz, fast senkrecht und entspricht der normalen dextra. Die Vena anonyma dextra (Rest der ur-

sprünglichen Anastomose) ersetzt die normale Vena anonyma sin., verläuft aber schräg von rechts oben nach links unten, und nimmt alle Gefäße rechts auf, die den gewöhnlich in die Vena anonyma sin. mündenden entsprechen. Die beiden Venae anonymae vereinigen sich links zur Vena cava sup. Von einer rechten oberen Hohlvene ist keine Spur vorhanden, in seltenen Fällen ein solider Strang. Die Vena cava sup. sin. steigt vor der Arteria subclavia sin., vor und zur Seite der Arteria carotis sin., vor und links neben dem Arcus aortae und den ihm entspringenden Arterien und vor dem Ligamentum arteriosum fast vertikal herab. Sie durchbohrt, links von der Arteria pulm. comm. und vom Ursprunge des Ligamentum arteriosum gelegen, die fibröse Schicht des Perikards und kommt in den Perikardialsack zu liegen, von dessen serösem Blatte sie bedeckt wird. Ihr weiterer typischer Weg verläuft nach Bauer zwichen linker Pulmonalarterie und linken Pulmonalvenen, also vor der Lungenarterie und hinter den Lungenvenen, biegt in einem nach rechts und oben konkaven Bogen zwischen den Lungengefäßen und dem linken Herzohr nach rechts aus der Vertikalen in die Horizontale, kommt in den Sulcus atrioventricularis zu liegen und mündet links und etwas unter dem Niveau der unteren Hohlvenenmündung in den rechten Vorhof ein an der Stelle, die der normalen Einmündung des Sinus coron. in das Herz entspricht. Der embryonalen Anlage des Sinus venosus entsprechend liegt also die Mündung der oberen Hohlvene, scheinbar paradox, unterhalb der der unteren. Ihr Endteil, der Sinus coron., stellt ein mächtiges, mehr oder weniger von der Herzwand sich abscheidendes und selbständiges Gefäß dar, das an der Hinterwand des Herzens entlang läuft und außer der Vena magna coron. cordis meist noch einige andere kleinere Herzvenen aufnimmt. Von dieser typischen Anordnung der linken oberen Hohlvene zeigen sich nur sehr selten Abweichungen im Verlauf, in ihrer Mündung oder in den von ihr aufgenommenen Gefäßen, was im einzelnen die folgenden Fälle zeigen werden.

Bis zum Jahre 1899 hat Mäusert acht Fälle zusammengestellt, denen er noch einen eigenen beifügt. Es sind die Ver-

öffentlichungen von Cheselden 1713, Halbertsma 1862, Greenfield 1876, Wenzel Gruber 1880, Weigert 1881, Charles 1889, Bédart 1892 und Boyd 1893. Da sie alle ausführlich wiedergegeben sind, will ich nur Besonderheiten herausheben.

Bei dem ersten Falle in der Literatur, dem von Cheselden, verläuft die linksseitige obere Hohlvene über der Aorta und den Vasa pulm. herab. Eine Vena azygos läuft hinter dem Herzen neben ihr her, um sich selbständig neben ihr in den rechten Vorhof zu ergießen.

In der von Halbertsma beschriebenen Mißbildung kommt die Vereinigung der beiden Anonymae vor dem Aortenbogen zustande. Die Vena cava sup. sin. verläuft dann typisch vor der Arteria pulm. und nimmt eine stark entwickelte Vena azyg. auf. Diese zeigt eine Transposition, denn die linke hat auf Kosten der rechtsgelegenen den größten Teil des Azygosgebietes übernommen. Nach ihrer Einmündung nimmt die Vena cava sup. eine derartige Lage auf dem linken Vorhof ein, daß die linke Auricula dadurch scheinbar von dem übrigen Atrium und den Lungenvenen abgeschnürt wird. Ihr weiterer Verlauf ist wieder typisch, das im Sulcus coron. gelegene Stück nimmt die meisten Herzvenen auf. Im übrigen ist das Herz- und Gefäßsystem normal ausgebildet.

Die Beobachtung von Greenfield zeigt wieder typische Anordnung. Die Valvula Thebesii ist klein und unvollkommen entwickelt. Von der rechten Cava sup. ist keine Spur vorhanden, ja der rechte Vorhof ist sogar an der Stelle abgeflacht, wo er sich der einmündenden rechten Hohlvene entgegen nach oben wölben sollte.

Den vierten Fall hat Wenzel Gruber mitgeteilt. Wieder ist von der rechten Cava keine Spur zu finden. Die linke zeigt im allgemeinen den typischen Verlauf, zieht aber vor sämtlichen Lungengefäßen vorbei, dann zwischen den Lungenvenen und der Auricula sinistra. Der intraperikardiale Teil der Vena cava sup. sin. hängt bis zum Atrium sin. an einer Duplikatur des serösen Blattes des Perikards — Ligamentum venae cavae sup. sin. —, das von der Arteria pulmonalis sin. und vom

Atrium sin. ausgeht und zur Hinterwand der Hohlvene verläuft, um diese einzuhüllen. Im unteren Teil zeigt die Hohlvene ein großes Lumen, das aber jenes der Cava sup. sin. im Falle von Duplizität nur wenig übertrifft. Das Azygosgebiet zeigt sich vollkommen transponiert. Links verläuft eine starke Vena azygos, welche von rechts her zuerst eine von unten kommende Vena hemiazygos inf., später eine Vena hemiazygos sup. aufnimmt, die sich aus der Vena intercost. dext. III und IV zusammensetzt und auf der rechten Seite abwärts steigt. Die Vena azygos mündet in die Vena cava sup. sin. oberhalb ihres Durchbruches durch das Perikard. In den erweiterten unteren Abschnitt der Hohlvene ergießen sich die Herzvenen. Die Valvula Thebesii an der Mündung in den rechten Vorhof fehlt. Das Herz und die übrigen Gefäße sind völlig normal.

Als fünfter hat Weigert einen derartigen Fall veröffentlicht. Es mündet die Vena subclav. sin. in die vereinigte Jugularis comm. sin. und Anonyma dext. Aus der Vereinigung entsteht die Vena cava sup. sin. Rechts fehlt nicht nur die Cava sup. sondern auch die Vena jugul. int., dagegen ist die Vena jugul. ext. d. und eine rechtsseitige Vena azygos vorhanden. Die Vena cava sup. sin. verläuft vor allen Lungengefäßen. In der Gegend der Auricula sin. und im weiteren Verlauf finden sich in der Wand der Vene deutlich rote Muskelfasern. Im Sulcus atrioventricul. nimmt sie die Vena coron. cord. magna, die Vena cordis media und andere kleinere Herzvenen auf. Einige andere münden aber direkt in den rechten Vorhof. An der Mündung der Hohlvene befindet sich keine Klappe. Im übrigen Herz- und Gefäßsystem keine Anomalien. Das Präparat stammte von einem 26jährigen Mann mit stark vergrößerten Lymphdrüsen, besonders in der linken Hals- und Achselgegend.

Den sechsten Fall erwähnt Bédart. Er zeigt wieder typischen Verlauf und keine weiteren Abnormitäten.

Die siebte Beobachtung hat Charles beschrieben. Die linke Hohlvene zeigte wieder die gewohnte Anordnung. „Die Vena cava sup. dextra lag oben neben der Aorta und kreuzte dann die Vorderseite des Hilus der rechten Lunge, wo sie einen

undurchgängigen fibrösen Strang darstellte. An ihrem unteren Ende stand sie mit dem rechten Vorhof in Zusammenhang. Sie war hier auf eine kurze Strecke offen." Im mittleren Lauf zeigten sich starke Adhäsionen mit einigen verkalkten Lymphdrüsen. In die links verlaufende Vena azygos mündeten eine Hemiazygos sup. und inf. von der rechten Seite her ein, sie selbst mündete in die Vena cava sup. sin.

Den achten Fall hat Stanley Boyd beobachtet und mitgeteilt. Von der normalen Cava sup. war, auch an der Einmündungsstelle, keine Spur zu finden, dagegen fand sich im rechten Vorhof eine große Mündungsöffnung der typisch angelegten linken oberen Hohlvene. Die Valvula Thebesii war an dieser Stelle kaum schwach angedeutet. In die Vena anonyma dext. mündete die Vena thyr. inf. d., die sin. dagegen in die Vena jug. int. sin. Die rechts gelegene Vena azygos ergoß sich in die Anonyma dext., die etwa gleich weite Hemiazygos in die Vena cava sup. sin. Die Hohlvene mündete in diesem Falle hinter dem linken Herzohr in den Sinus coron., also nicht an gewohnter Stelle.

Die neunte derartige Anomalie, von Mäusert beobachtet, stellt insofern ein besondere Form dar, als die vereinigte Vena jug. comm. d. und Vena subclav. d. in einen nach unten konisch abgerundeten, 1 cm langen Blindsack münden. Von diesem geht hinten ein ganz dünnes Venenästchen aus, die Vena azygos (oder besser hemiazygos) und ein starker Venenast, der nach links und unten zur Vena cava sup. sin. verläuft. Er ist als die ursprüngliche Anastomose, die zur Anonyma dext. geworden ist, anzusprechen. In die linke obere Hohlvene mündet links vor Eintritt in das Perikard eine weite Vena hemiazygos (oder azygos), die nicht weit unterhalb eine Anastomose zu der oben erwähnten Azygos schickt, in ihrem unteren Verlauf rechts der Wirbelsäule liegt und vor dem Übergang auf die linke Seite die erwähnte Vena azygos aufnimmt. Die Vena cava sup. sin. liegt vor den linken Lungengefäßen. Am Sinus coron. finden sich mehrere Muskelzüge, nicht aber an der Stelle der Mündung. Dort auch keine Klappe. Der Sinus coron. geht ohne scharfe Grenze in den rechten Vorhof über.

Den zehnten Fall hat Dietrich 1913 bei einem 29jährigen Mädchen gefunden. Er stellt eine besondere Form dieser Mißbildung dar. Die Vena cava sup. (d.) ist an normaler Stelle nicht zu finden. Dort wo sie münden sollte, findet sich am rechten Vorhof eine dicke Geschwulstplatte. Von ihr aus zieht konisch nach oben ein solider Strang von etwa 1 cm Länge, der sich in der Gegend der rechten oberen Lungenvene im parietalen Perikard verliert. Im rechten Atrium bezeichnet ein seichtes Grübchen rechts von dem zur Fossa ovalis führenden Trichter etwa die Stelle der rechten Hohlveneneinmündung. Die Vena cava sup. sin. verläuft nicht ganz typisch. Sie zieht vor allen Lungengefäßen vorbei, dann über den linken Vorhof hinweg, erreicht in einem nach links offenen Bogen den Sulcus atrioventricul. und mündet nicht links und unter sondern links und oberhalb der Einmündung der Cava inf. in den rechten Vorhof. Das Foramen ovale ist offen und durchgängig, sieht aber von der linken Seite aus wegen einer sich vorlegenden Falte geschlossen aus. Die starke Azygos liegt links, sie ist durch Tumormassen verengt. Das Herz ist vollständig durchsetzt von den Strängen eines weit über den Körper verbreiteten Fibroxanthosarkoms. Die Tumormassen bilden auch die schon erwähnte dicke Platte im rechten Vorhof, an der Stelle, wo die normale Cava sup. münden sollte. Im rechten Atrium befindet sich auch ein bindegewebiges Netz, ähnlich wie bei dem früher erwähnten Fall von Beyerlein, das von der Hinterwand der Vena cava inf. in das weit klaffende Ostium des Sinus coron. hineinzieht und sich in diesem verliert. Es stellt nach Dietrich wohl einen Rest der fehlenden Valvula Eustachii und Thebesii dar.

Im selben Jahre hat Schütz einen typischen Fall in einer ungarischen Zeitschrift veröffentlicht. Von der rechten Vena cava sup. ist keine Spur vorhanden, die linke verläuft vor dem Aortenbogen und vor allen Lungengefäßen gerade abwärts. Sie ist dann in einer breiten Perikardfalte gelagert. Nach Aufnahme der Herzvenen mündet sie, ausnahmsweise oberhalb der Cava inf. (vergl. Dietrich), in den rechten Vorhof. In diesem Fall besteht ebenfalls eine Transposition des Azygos-Systems,

links mündet eine kräftige Azygos in die Cava sup., rechts ist eine dünne Hemiazygos vorhanden, die mit der Azygos kommuniziert. Keine anderen Entwicklungsanomalien.

Im nächsten Jahre hat Schütz in einer deutschen Zeitschrift derselben Beobachtung noch eine weitere kurz angeschlossen, die ganz analoge Verhältnisse zeigte.

Der nächste einschlägige Fall wurde 1914 von Nützel gefunden und veröffentlicht. Er ist wieder typisch in seiner ganzen Anordnung. Die Mündungsöffnung des Sinus coron. ist sehr weit, die Valvula Thebesii ist rudimentär entwickelt. Die Vena cava sup. sin. nimmt eine linksseitige Azygos auf. Das Herz- und Gefäßsystem verhält sich im übrigen ganz normal.

Als 14. hat Mönckeberg 1921 eine derartige Anomalie aus der Sammlung des Tübinger Pathologischen Instituts beschrieben. Von der rechten Cava sup. war keine Spur vorhanden, auch nicht an der Mündung, die linke zeigte wieder in ganzer Länge und an der Mündung ihr typisches Verhalten. Sie lief vor allen Lungengefäßen. Die Cava inf. mündete auffallend hoch in den rechten Vorhof, weit über dem Sulcus coron., wie auch in anderen Fällen. In die Cava sup. ergoß sich eine linksseitige Azygos. „An der Innenfläche des rechten Vorhofs zog von dem Ostium der Vena cava inf., und zwar von dessen rechter Umrandung ausgehend, eine Endokardfalte, den Sinus coron. von rechts oben nach links unten umfassend, zum Septum und strahlte, allmählich immer flacher werdend, hier gegen die Atrioventrikulargrenze aus. Es war dies wohl zweifellos die durch die abnorm hohe Einmündung der Vena cava inf. etwas verzerrte Valvula Eustachii; von einer Valvula Thebesii war nichts zu entdecken.“ Im übrigen verhielt sich das Herz- und Gefäßsystem ganz normal, das Foramen ovale war geschlossen. Mikroskopisch zeigte sich der Sinusknoten an normaler Stelle.

Schwalbe erwähnt noch einen von Bauer angegebenen Fall von alleiniger Persistenz der linken oberen Hohlvene, den ich aber nicht finden konnte.

(Schütz spricht von einem gleichen Fall von Rochevalier,

es fand sich aber bei diesem außer der linken eine normal ausgebildete rechte obere Hohlvene.)

Den 15 Fällen will ich noch einen weiteren anfügen, der, wie erwähnt, 1926 im Pathologischen Institut des Krankenhauses München-Schwabing (Vorstand Professor Dr. Oberndorfer), als Zufallsbefund bei der Sektion eines Erwachsenen, der keinerlei Zirkulationsstörungen hatte, gefunden wurde. Es fiel zunächst bei der Beobachtung des Herzens in situ auf, daß sich hinter dem linken Herzohr noch ein weiterer großer Blutraum befand. Bei näherer Betrachtung zeigte das Präparat die

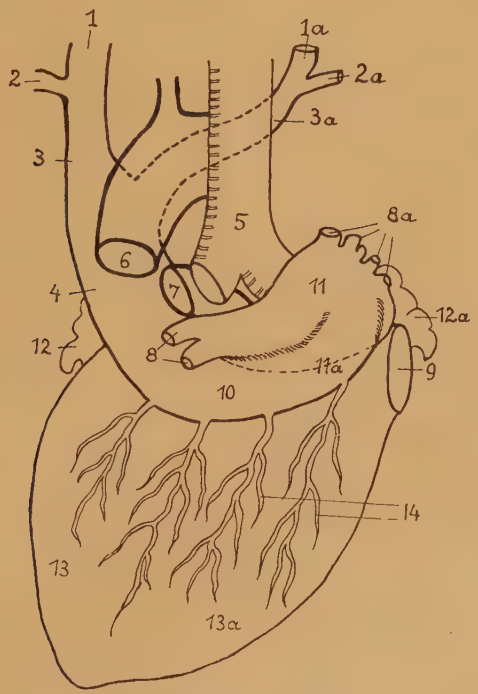

Ansicht von hinten.

1 V. jug. sin., 1a dext. — 2 V. subcl. sin., 2a dext. — 3 V. anonyma sin., 3a dext. — 4 V. cava sup. (sin.). — 5 Trachea. — 6 Aorta. — 7 Art. pulm. sin. — 8 Vv. pulm sin., 8a dext. — 9 V. cava inf. — 10 Sinus coron. — 11 Atrium sin., 11a dext. — 12 Auric. sin., 12a dext. — 13 Ventr. sin. 13a dext. — 14 Vv. coron. long. post.

typische Anordnung der linksseitig gelegenen Vena cava sup. Die linke Vena anonyma geht aus der Vena jug. und subclav. sin. hervor und läuft in kurzer Strecke senkrecht nach abwärts. Von rechts her nimmt sie die aus den rechten entsprechenden Gefäßen hervorgegangene, schief von rechts oben nach links unten verlaufende, bedeutend längere rechte Vena anonyma auf. Der gemeinsame dicke Stamm zieht vor allen Lungengefäßen vorbei, links hinter dem linken Herzohr zum Sulcus atrioventricularis und in diesem, sich zum Sinus coron. erweiternd und vier vertikale Herzvenen aufnehmend, zum rechten Vorhof, in den er sich neben der Vena cava inf. ergießt. Von der rechten oberen Hohlvene zeigt sich keine Spur. Im übrigen keine Entwicklungsanomalien im ganzen Herz- und Gefäßsystem. (Vergl. Figur.)

Es zeigt sich also, wenn wir all diese Fälle vergleichen, eine auffallende Übereinstimmung. Den Verlauf vor sämtlichen Lungengefässen, der bei fast allen Beschreibungen deutlich erwähnt ist und auch in meinem Falle wiederkehrt, möchte ich als typisch bezeichnen, besonders da Bauer, der als typisch den Verlauf zwischen Pulmonalarterie und -Venen (also hinter den Venen) beschreibt, seiner Abhandlung eine Skizze beigefügt hat, in der die Cava sup. sin. vor allen Lungengefäßen verläuft, worauf Dietrich und Mönckeberg hinweisen. Eine Skizze derselben Art findet sich auch bei Benda.

Anschließend will ich noch einige interessante atypische Fälle kurz erwähnen, die meist wegen Vermischung von venösem und arteriellem Blut eine schwere Störung des physiologischen Kreislaufs verursachten, zunächst eine Mißbildung, die Wilson 1798 beschrieb. Die rechte obere Hohlvene fehlt ganz, aus den beiden Venae subclav. vereinigt sich links die Vena cava sup. sin., sie nimmt den gemeinsamen Lungenvenenstamm auf, dann die linksseitige Azygos und mündet in den rechten Vorhof. Im übrigen Fehlen der Vorhofs- und Ventrikelscheidewand, Ausbleiben der Drehung der arteriellen Stämme.

1880 hat Mackenzie eine Anomalie veröffentlicht, die einen Übergang zur Duplizität darstellt, indem ein Rest der rechten Vena cava sup. als kleines dünnes Gefäßchen vorhan-

den ist, das in vertikaler Richtung hinter der Aorta herüberzieht und in den rechten Vorhof mündet. Die breite linksseitige Vena cava sup. mündet abnormerweise in den linken Vorhof, gerade hinter dem linken Herzohr. Außerdem teilweise Stenose der Pulmonalarterie, welche nur zwei Klappen hat; ein überzähliges Septum im rechten Ventrikel und ein Defekt im Septum ventriculorum. Geschlossenes Foramen ovale.

Neun Jahre später beschreibt Revilliod eine Mißbildung bei einem drei Monate alten Mädchen. Der linke Vorhof nimmt an seinem höchsten Punkte die allein persistierende linke Cava sup. und zwei Lungenvenen auf. In den rechten Vorhof mündet nur die untere Hohlvene. Das Foramen ovale ist weit geöffnet, die Vorhofsscheidewand ist in ihrem oberen Teil defekt, die Ventrikelscheidewand fehlt, die Mitralis besteht aus vier Zipfeln.

Lochte beschreibt 1898 bei nur teilweiser Transposition in Brust- und Bauchhöhle eine linksseitige Cava sup., die die persistierende linke untere Cardinalvene aufnimmt und in den linken Vorhof mündet. In denselben Vorhof mündet eine Vena hepatica, eine Cava inf. fehlt dagegen. In den rechten Vorhof ergießen sich die Lungenvenen. Beide großen Arterien gehen aus dem rechten Ventrikel hervor, der linke hat nur einen Abfluß zum rechten durch einen Defekt im Septum ventriculorum.

1911 fand Mueller bei einem zweieinhalbjährigen zyanotischen Knaben schwere Mißbildungen im Herz- und Gefäßsystem. In den rechten Vorhof mündet eine unbedeutende rudimentäre Cava sup. und eine kräftige Vena hepatica, die in Lage und Größe der Cava inf. in deren proximalem Verlaufe entspricht. Auf der Kuppe des linken Vorhofes findet sich außer den Einmündungsstellen der rechten und linken Lungenvenen ein weites Ostium mit zarter, halbmondförmiger Valvula, das der Vena cava sup. sin. angehört. Diese funktioniert als Sammelgefäß sämtlicher Körpervenen außer denen des Pfortadergebietes, da sie außer der starken Vena anonyma dextra noch die nach links transponierte Vena azyg. aufnimmt, die als Ersatz für die fehlende Cava inf. aus den beiden Venae iliacae comm. hervorgeht. Die Coronarvenen münden einzeln in den rechten

Vorhof, der Sinus coron. fehlt. Wir sehen also in der Anordnung der Venen oben ganz entsprechend wie unten, die linke Seite über die rechte überwiegen. Normal wäre das bei Situs inversus. Es zeigt sich allerdings eine Transposition der Baucheingeweide, und die Aorta entspringt aus dem rechten Vorhof, jedoch befindet sich die Tricuspidalis rechts und die Arteria pulmonalis geht ebenfalls aus dem rechten Vorhof hervor, während der linke gar kein Gefäß entsendet und auch mit keiner anderen Herzhöhle in Verbindung steht. Außerdem noch andere Septumanomalien. Der Fall stellt also keinen eigentlichen Situs inversus dar, sondern eine Kombination von Transpositionen (u. a. der oberen Hohlvene) und Hemmungsbildungen (rudimentär persistierende rechte obere Hohlvene, Septumdefekte). In wie weit diese beiden Erscheinungen von einander abhängen, läßt sich nicht entscheiden.

Im selben Jahre beschrieb Schröder einen Fall von typischer linksverlaufender oberer Hohlvene. Ein gemeinsamer Lungenvenenstamm mündet in die Anonyma dextra. Eine Gefäßmündungsstelle nach der Art des Sinus coron. fehlt, eine größere Herzvene mündet in das linke Herzohr, eine andere in das rechte. In den einheitlichen Vorhof mündet im linken oberen Winkel die Cava sup., im rechten die Cava inf. Außerdem fehlendes Ventrikelseptum (Cor biloculare) und Pulmonalstenose.

Es folgt noch eine Beobachtung von Lübs 1912. Transposition der großen Arterien und Ventrikel, rechts zweizipflige, links dreizipflige Klappe. Die obere Hohlvene mündet in den linken, die Lungenvenen in den rechten Vorhof. Es ist also nach diesem Befund zu erwarten, daß, entsprechend den übrigen Transpositionen, auch die großen Venen links verlaufen, und die rechten obliterierten. Dagegen haben sich die rechte obere und untere Kardinalvene weiter entwickelt, während die linken zurückgeblieben sind. Und zwar zieht rechts die wohlentwickelte obere Hohlvene abwärts gegen den rechten Vorhof zu, nimmt die Anonyma sin. auf, dann die Azygos und schließlich auch die Vena cava inf. und zieht dann nach einem eigenartigen Verlauf über die ventrale Fläche des rechten Vorhofes

unmittelbar zur Tricuspidalis, da der linke Vorhof verkümmert ist. An ihn schließt sich das stark erweiterte linke Herzohr an, das die Aufgabe des linken Vorhofes übernimmt.

Zum Schluß bleibt noch die Aufgabe, den Zusammenhang der genannten Mißbildungen mit der Entwicklungsgeschichte klarzulegen. Am einfachsten ist die Erklärung für die typischen Formen. Daß solche Entwicklungsanomalien nicht auf einer zufälligen Einwirkung sondern auf einer nach gewissen Regeln auftretenden Hemmung in einem Stadium der fötalen Entwicklung beruhen, also in erster Linie auf inneren Ursachen, zeigt sich vor allem an ihrer typischen, immer wiederkehrenden Anordnung, die wir in derselben Form im embryonalen Zustand oder auch als Dauerbild bei gewissen Tieren finden können, weiter an dem oft familiären Auftreten dieser Abnormitäten und an dem gleichzeitigen Vohandensein anderer, zweifellos endogener Mißbildungen im selben Organismus. Ich erinnere an das erwähnte Auftreten von Wolfsrachen und anderen Abnormitäten bei gleichzeitiger Anomalie im Gefäßsystem (z. B. Fall von Wenner). Die Fälle von Verdoppelung der oberen Hohlvene stellen ein Persistieren auf einer Entwicklungsstufe im zweiten Fötalmonat dar, infolge Eintretens einer Hemmung der Weiterentwicklung. Da wir diese Form bei den Reptilien und Vögeln, außerdem bei einigen Säugetieren, nämlich den Monotremen, Marsupialiern, einigen Nagern (Hase) und Insektivoren, finden, können wir auch bei Persistieren beider oberer Hohlvenen von einer phylogenetischen Prädisposition, einem Degenerationszeichen sprechen. Häufig, aber nicht ausschließlich, kommt die Verdoppelung bei Fehlen der Anastomose vor, und in diesem Falle ist das Erhaltenbleiben beider Gefäße eine Lebensnotwendigkeit, da die Anastomose das Blut aus der linken oberen Körperhälfte nach rechts hinüberführen muß. Man suchte deshalb in dem Fehlen des Verbindungsastes den Grund für die Persistenz beider Venen (Gegenbaur, Kollmann, Tréfousse), besonders da sich bei den erwähnten Tieren eine doppelte obere Hohlvene ohne Anastomose findet. Natürlich ist Fehlen, kleines Kaliber oder sonstige ungünstige Gestaltung des Verbindugsastes (Fälle von Schütz

und Gruber) ein ätiologischer Faktor für die Persistenz der linken oberen Hohlvene, jedoch kennen wir auch, wie Ancel et Villemin betonen, mehrere Fälle von Verdoppelung mit einer weiten, gut durchgängigen Anastomose (z. B. ein Fall von Schütz). Vergl. auch die analogen Formen im unteren Hohlvenengebiet.

Es frägt sich nun, ob sich wegen der Obliteration der linken Hohlvene die Anastomose bildet oder nach Bildung der Anastomose und Abfluß eines großen Teiles des Blutes, das ursprünglich durch die linke Cava geflossen war, durch diesen Verbindungsast sich die Hohlvene wegen geringer Beanspruchung allmählich zurückbildet. Für die erste Annahme würde die Beobachtung des Geschehens im extrauterinen Leben sprechen (die Ausbildung eines Kollateralkreislaufes nach Abflußhindernis auf normalen Bahnen) und man könnte annehmen, daß dasselbe Gesetz schon das fötale Leben beherrscht. Für die zweite Annahme aber sprechen die Fälle, bei denen trotz vollkommener Ausbildung beider Gefäße eine Anastomose vorhander ist. Es ist also anzunehmen, daß sich zuerst der Verbindungsast bildete, eine Vene entlastete und diese dann obliterierte.

Die Formen von Duplizität, bei denen die Anastomose nur als feiner Zwischenast zu finden ist, wie sie Howden, Sharpey und Cheene beschreiben, lassen sich so erklären, daß die Anastomose, da sie nicht notwendig oder nur wenig beansprucht war, nicht mit den beiden Venae cavae mitgewachsen ist oder auch sich zurückgebildet hat. Das zeigen die Formen, bei denen sie transversal verläuft und zu einem Strang obliteriert ist.

Daß nun bei den Fällen von linksseitiger Cava sup. ursprünglich beide Venen vorhanden waren, das zeigen vor allem die Zwischen- und Übergangsformen, bei denen die rechte Hohlvene noch als ganz oder teilweise obliterierter Strang vorhanden ist (Fälle von Mackenzie, Charles und Dietrich), oder bei denen sich an der normalen Mündungsstelle der rechten Hohlvene ein Grübchen oder ein Blindsack zeigt. Auch wird es dadurch bewiesen, daß sich oft an der normalen Einmün-

dungsstelle der Cava sup. (dextra) noch Reste des Reizleitungssystems befinden, das ja eine sehr frühe Bildung im Herzen ist (Mönckeberg). Entsprechend finden wir bei normaler Venenanlage an der Stelle der ursprünglichen linken oberen Hohlvene das Ligamentum Venae cavae, das in die Vena post. atrii sinistri übergeht, welche in den Sinus coron. mündet. Ausnahmsweise bleiben auch hier manchmal größere Reste bestehen.

Warum überhaupt beim Menschen die anfängliche bilateralsymmetrische Anlage nicht dauernd bestehen bleibt, dafür gibt es keine Erklärung. Wenn wir für die Obliteration der linken oberen Hohlvene die schräg verlaufende und das Blut ableitende Anastomose verantwortlich machen, frägt sich weiter, warum diese entstand.

Weshalb nun Fälle vorkommen, bei denen statt der linken die rechte Cava sup. obliteriert, das erklären Ancel et Villemin sehr einleuchtend aus einer abnormen Verlaufsrichtung der Anastomose, die nicht, wie normalerweise, von links oben nach rechts unten sondern von rechts oben nach links unten verläuft und dadurch statt des linken das rechte Gefäß entlastet Wir finden diese Angabe über ihre Verlaufsrichtung bei den meisten Beschreibungen und sie zeigt sich auch in meinem Fall.

Zusammenfassend unterscheiden Ancel et Villemin vier Möglichkeiten, die ein Erhaltenbleiben der linken oberen Hohlvene bedingen: 1. die Anastomose fehlt, dann bleibt das frühere embryonale Stadium immer bestehen und beide oberen Hohlvenen sind gleich stark ausgebildet; 2. bei zu schwachem oder transversal verlaufendem Verbindungsast fließt das meiste Blut der linken oberen Körperhälfte durch die linke Hohlvene und diese bleibt erhalten in gleicher oder fast gleicher Stärke wie das rechte Gefäß. Von dieser Form aus gibt es die verschiedensten Übergangsarten zur Norm und zum Extrem der Norm; 3. die Anastomose verläuft nicht so schräg wie normalerweise, aber auch nicht völlig transversal, dann fließt die Hauptmasse des Blutes aus der linken oberen Körperhälfte nach rechts, ein Teil aber durch die linke Cava, die wegen Entlastung in verminderter Stärke erhalten bleibt, eventuell nur als dünnes Ge-

fäßchen; 4. die Anastomose verläuft von rechts oben nach links unten, also umgekehrt wie in der Norm, dann wird auf jeden Fall die linke Cava sup. als breites Gefäß vorhanden sein, da sie auch von der rechten Seite Blut bekommt und die rechte, je nachdem, als kleines Gefäßchen zu finden sein oder ganz obliterieren, je nach der Entlastung. Als Endglied der Reihe entsteht ein Spiegelbild der normalen Verhältnisse, d. h. eine linke Cava sup. bei fehlender rechter, also eine Transposition der oberen Hohlvene. — So wird aber nur der Zusammenhang der links persistierenden Cava sup. mit der Richtung der Anastomose mechanisch erklärt. Warum aber die Anastomose in den beschriebenen Fällen diese Abweichung von der Norm zeigt, das läßt sich nur auf eine unerforschte innere Ursache zurückführen, es zeigt eine beginnende Transposition, die wir bei Situs inversus vollständig ausgebildet finden. Die häufigen Fälle, in denen die linksseitige Cava sup. eine auf Kosten der rechten stark ausgebildete linke Azygos aufnimmt, gehören zu dem typischen Bild, sie zeigen ein im unteren, entsprechend dem oberen Venensystem, auftretendes Überwiegen der linken Seite gegenüber der rechten, und besonders diese Tatsache weist auf eine tiefer liegende Ursache hin. Die erwähnten atypischen Fälle zeigen z. T. einen höheren Grad dieser Transposition. Vielleicht läßt sich das normalerweise eintretende Überwiegen der rechten Seite gegenüber der linken dadurch begründen, daß die Körpervenen in den rechten Vorhof münden und wir sehen ja, wie umständlich sich ihr Verlauf gestaltet, wenn die abnorm persistierende linke Cava sup. in den rechten oder, bei Situs inversus, die abnorme rechte in den linken Vorhof sich ergießt.

Weigert führte bei seinem Falle speziell die Ausbildung einer linken Cava sup. auf eine frühzeitige Synostose der Sutura mastoidea zurück. Bei allen anderen Fällen kommen aber keine derartigen Ursachen in Betracht.

Beim Falle von Dietrich bleibt die Frage offen, ob die Anomalie auf die Geschwulstbildung zurückzuführen ist und die linke Cava sup. wegen Verschluß der rechten durch Tumormassen ihre Aufgabe übernommen hat oder ob die Anomalie

schon vorher zufällig bestand. Da der Zeitpunkt der ersten Erscheinungen der Geschwulst nicht festgelegt werden kann, muß die Frage unentschieden bleiben.

Auf die Erklärung der atypischen Formen will ich nur ganz kurz eingehen. Soweit diese nicht ein früheres Entwicklungsstadium darstellen und demnach eine Hemmungsmißbildung sind, müssen wir an eine äußere Einwirkung, manchmal an fötale Endokarditis denken. Bei letzteren Fällen gleicht natürlich selten einer dem anderen.

Die oben beschriebenen Fälle von Le Cat, Gruber, Schröder und Beyerlein (Verschluß der Mündung des Sinus coron.; Umkehr des Blutstromes in der persistierenden Vena cava sup. sin.) lassen zunächst den Gedanken an eine fötale oder spätere Erkrankung zu ihrer Erklärung aufkommen. Jedoch weisen Gruber und Beyerlein mit Bestimmtheit darauf hin, daß sich keine Spur einer pathologischen Veränderung in der Gegend des Verschlusses zeigte und auch Le Cat und Schröder erwähnen keine Anhaltspunkte dafür. Gruber und Schröder erklären den Verschluß als ursprüngliche Mißbildung (wofür ja auch die Übereinstimmung in der Form der vier Fälle spricht) und die Persistenz der linken oberen Hohlvene in diesem Falle als natürliche Folge des Verschlusses, da sie beansprucht war und nicht obliterieren konnte. Beyerlein weist darauf hin, daß man die Störung in die Zeit der Entwicklung verlegen muß, in der die Anastomose schon hergestellt, die Vena cava sup. sin. aber noch nicht obliteriert war. Er erwähnt, daß die Annahme einer primären Aplasie der Mündung nicht zur Entwicklungsgeschichte paßt. Über die eigentliche Ursache lassen sich nur Vermutungen aufstellen. Beyerlein beschuldigt für seinen Fall speziell das Chiarische Retikulum, Schröder spricht von der Möglichkeit einer anormalen Septumbildung.

Was die Fälle betrifft, bei denen die Vena cava sup. sin. in den arteriellen Vorhof mündet, so erklärt sie Benda mit einer Verschiebung der Anlage der Vorhofsscheidewand. Beneke führte die Einmündung des Sinus venosus in den linken Vorhof auf die Ausbildung eines Septums zurück, das sich im Sinus reuniens zwischen der Vena coronaria und der

linken Cava sup. bildet infolge des Zusammentreffens dieser beiden verschieden gerichteten Stromgebiete, in analoger Weise wie im Truncus arteriosus ein trennendes Septum entsteht. Andernteils ist auch die Deutung nicht zu umgehen, daß die transponierte Vene die sekundäre bequemere Verbindung mit dem ihr zunächst gelegenen Vorhof gefunden und gewissermaßen die Scheidewand „durchbrochen" hat (Fälle von Mackenzie, Mueller u. a.). Darauf weist auch der erwähnte Fall von Schütz hin, bei dem der Ductus Cuvieri in seinem Verlauf dicht an der linken Vorhofwand mit dem linken Atrium eine rinnenförmige Verbindung erhalten hat. Ein ähnliches Verhalten finden wir bei einer Beobachtung von Nützel. Die rechts gelegene Vena pulmonalis kommuniziert hier durch eine weite Wandlücke mit der dicht an ihr liegenden rechten Cava sup., setzt sich aber dann normal zum linken Vorhof fort. Ähnlich läßt sich die Einmündung von Lungenvenen in das obere Hohlvenensystem erklären. Was noch den sehr seltenen Fall von Fehlen eines Sinus coronarius betrifft, so erklärt ihn Mönckeberg damit, daß sich die rechterseits normal eintretende Einbeziehung des Sinus in den Vorhof auch auf das linke Sinusquerstück fortgesetzt hat.

Zum Schluß sei noch darauf hingewiesen, daß die Fälle von persistierender linker Cava sup. eine praktische Bedeutung bekommen können bei Operationen im Mediastinum, da sie einerseits die Orientierung erschweren, und da andrerseits das an unerwarteter Stelle plötzlich in das Operationsgebiet kommende Gefäß Schwierigkeiten machen kann.

Meinem hochverehrten Lehrer, Herrn Professor Dr. Siegfried Oberndorfer, möchte ich an dieser Stelle für die freundliche Überlassung des Themas und die Übernahme des Referates meinen besten Dank aussprechen.

Druckschriften-Verzeichnis.

(Dieses Verzeichnis soll nicht eine erschöpfende Zusammenstellung aller einschlägigen Werke sondern nur eine Aufzählung der mir zur Verfügung gestandenen Bücher sein.)

von Alten: Über linksseitige Lage der Vena cava inferior. (Anatom. Anzeiger, Jena 1913, Bd. 43.)

Ancelet Villemin: Sur la persistence de la veine cave gauche sup. chez l'homme. (Journ. de l'anat. et d. l. Physiol. 1908, tome 44, p. 46.)

Aschoff: Pathologische Anatomie. VI. Aufl., 2. Bd., S. 11.

Bauer Konrad: Ein Fall von Verdoppelung der oberen Hohlvene und ein Fall von Einmündung des Sinus coronarius in den linken Vorhof. (Schwalbes Morpholog. Arb. 1896, Bd. 6, S. 221.)

Beneke: Über Herzbildung und Herzmißbildung als Funktion primarer Blutstromformen. (Beitr. zur pathol. Anat. und zur allg. Pathol. 1920, Bd. 67, S. 1.)

Beyerlein: Die persistierende Vena cava superior sinistra als Abflußrohr für das Coronarvenenblut. (Frankf. Zeitschr. für Pathol. 1914, Bd. 15, S. 327.)

Broman: Normale und abnorme Entwicklung des Menschen. Wiesbaden 1911.

Charles J. J.: Notes of a case of persistent left superior vena cava, the right superior vena cava being in great part a fibrous cord. (Journal of anat. and physiol. 1889, Vol. 23, p. 649.)

Dietrich A.: Über einen Fall von Fibroxanthosarkom mit eigenartiger Ausbreitung und einer Vena cava superior sinistra im gleichen Falle. (Virchows Archiv f. pathol. Anat. und Physiol. Bd. 212, 1913, S. 1919.)

von Etlinger: Zur Kasuistik der angeborenen Herzfehler. (Archiv für Kinderheilkunde Bd. 12, S. 348.)

Georg H.: Ein Fall von Persistenz der linken Vena cardinalis inferior mit rechtsseitiger Kuchenniere und seine Beziehung zur Entwicklungsgeschichte. I.-D. München 1906.

Grosse Karl: Einige seltene Mißbildungen am Herzen. I.-D. Jena 1919.

Gruber Wenzel: Vorkommen einer Vena cava sup. sin. (bei Abwesenheit der Vena cava sup. der Norm). (Virchows Archiv für pathol. Anat. und Physiol. 1880, Bd. 81, S. 458.)

— — Duplizität der Vena cava sup. mit Vorkommen zweier Venae azygae und einer suffizienten Valvula an der Mündung der Vena azygos sin. (Virchows Archiv für path. Anat. und Physiol. 1880, Bd. 81, S. 462.)

— — Duplizität der Vena cava sup. bei Verschluß der Mündung der Vena cava sup. sin. in das Atrium d. usw. (Virchows Archiv für pathol. Anat. und Physiol. 1885, Bd. 99, S. 492.)

Hahn Hermann: Über Duplizität im Gebiete der oberen und unteren Hohlvene und ihre Beziehung zur Entwicklungsgeschichte. (I.-D. München 1896.)

Henke-Lubarsch: Handbuch der speziellen pathologischen Anatomie und Histologie, 2. Bd., Berlin 1924. (A: Herz. Mönckeberg, S. 138. C: Venen. Benda, S. 791.)

Lochte: Fall von Situs viscerum irregularis nebst einem Beitrag zur Lehre von der Transposition der arteriellen großen Gefäßstämme des Herzens. (Beiträge zur path. Anat. und allgem. Pathol. Bd. 24, 1898.)

Lübs: Seltener Fall von Herzmißbildung mit besonderer Lagerung der Tricuspidalis. (Beitr. zur pathol. Anat. und zur allgem. Pathol. Bd. 52, 1912, S. 51.)

Mackenzie: Two cases of congenital malformation of the heart. (Transact. of the pathol. Soc. of London, Bd. 31, 1880, S. 63.)

Mäusert: Zur Kasuistik der Vena cav. sup. sinistr. (I.-D. Gießen 1899.)

Michaelsohn: Einmündung aller Lungenvenen in die persistierende Vena cava sup. sin. und Cor biloculare. (Frankf. Zeitschr. für Pathol. 1920, Bd. 23, S. 222.)

Mönckeberg: Das Verhalten des Sinusknotens bei Fehlen der Vena cava sup. dext. und Persistenz der Vena cava sup. sin. (Beitr. zur pathol. Anat. und zur allgem. Pathol. 1921, Bd. 69, S. 537.)

Mueller Hans: Über Situs inversus partialis. (Beiträge zur pathol. Anatomie und allgem. Pathol. 1911, Bd. 51, S. 632.)

Nützel Heinrich: Beitrag zur Kenntnis der Mißbildungen im Bereich der oberen Hohlvene. (Frankfurter Zeitschr. für Pathol. 1914, Bd. 15, S. 1—19.)

Oberndorfer: Varietäten im Gebiete der unteren Hohlvene. (M. m. W. 10, 1903.)

Ott M.: Ein Fall von Einmündung des Sinus coron. in den linken Vorhof. (Archiv für Entwicklungsmechanik 1909, Bd. 29.)

Rochevalier: Sur la persistence de la veine cave sup. gauche chez l'homme. (Thèse Montpellier 1909.)

Schröder R.: Über Anomalien der Pulmonalvenen, zugleich ein Beitrag zum Cor biloculare. (Virchows Archiv für pathol. Anat. und Physiol. 1911, Bd. 205, S. 122.)

Schütz H.: Entwicklungsanomalien der oberen Hohlvene. (Orvasy Hetilap 47. Refer. D. m. W. 1913, N. 50, S. 2474.)

— — Einige Fälle von Entwicklungsanomalien der Vena cava sup. (Persistenz des linken Ductus Cuvieri.) (Virchows Archiv für pathol. Anat. und Physiol. Bd. 216, 1914.)

Schwalbe: Morphologie der Mißbildungen des Menschen und der Tiere. 3. Teil, 2. Abteil., Kap. 4, S. 339.

Toldt: Anatomischer Atlas, 11. Auflage, 2. Bd., S. 585.

Wenner Otto: Beiträge zu der Lehre von den Herzmißbildungen. (Virchows Archiv für pathol. Anat. und Physiol. 1909, Bd. 196, Fall VI und IX.)

Lebenslauf.

Am 8. Dezember 1901 bin ich zu München geboren als Tochter des jetzigen Universitätsprofessors Dr. Rudolf Grashey. Ich besuchte, beginnend im Herbst 1908, fünf Klassen der Übungsschule der Lehrerinnenbildungsanstalt zu München, trat dann in die 2. Klasse der Städtischen Höheren Mädchenschule I zu München ein, und blieb an dieser Schule acht Jahre, bis ich am 27. April 1921 das Reifezeugnis der Gymnasialabteilung dort erwarb. Ich begann dann gleich in München das Studium der Medizin, bestand im November 1923 in München das Physikum und studierte in München noch drei Semester, die letzten beiden verbrachte ich an der Universität zu Freiburg i. B. Im Sommersemester 1926 legte ich in München das medizinische Staatsexamen ab. Am 15. Juli 1926 begann ich das praktische Jahr an der internen und chirurgischen Abteilung des Krankenhauses zu Landsberg a. Lech, wo ich bis 31. Oktober 1926 arbeitete, setzte dann am Altstädtischen Krankenhaus zu Kempten die Praktikantenzeit ein halbes Jahr fort und bin nun seit 1. Mai 1927 an der Medizinischen Abteilung des Krankenhauses München-Schwabing für den Rest des praktischen Jahres tätig.